

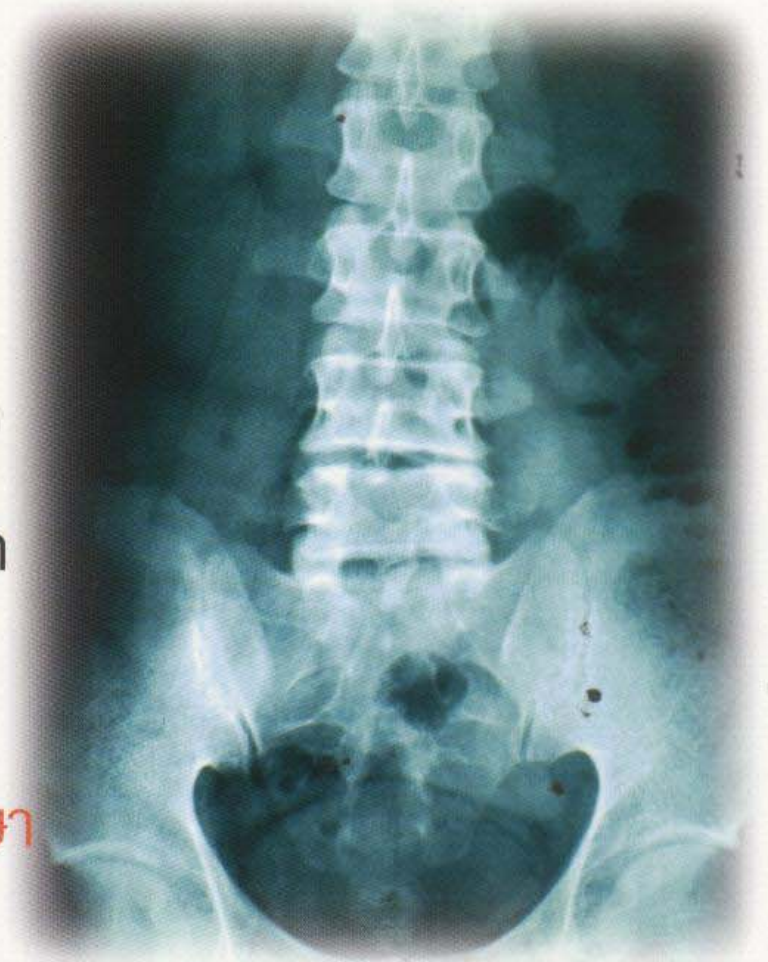คลินิก

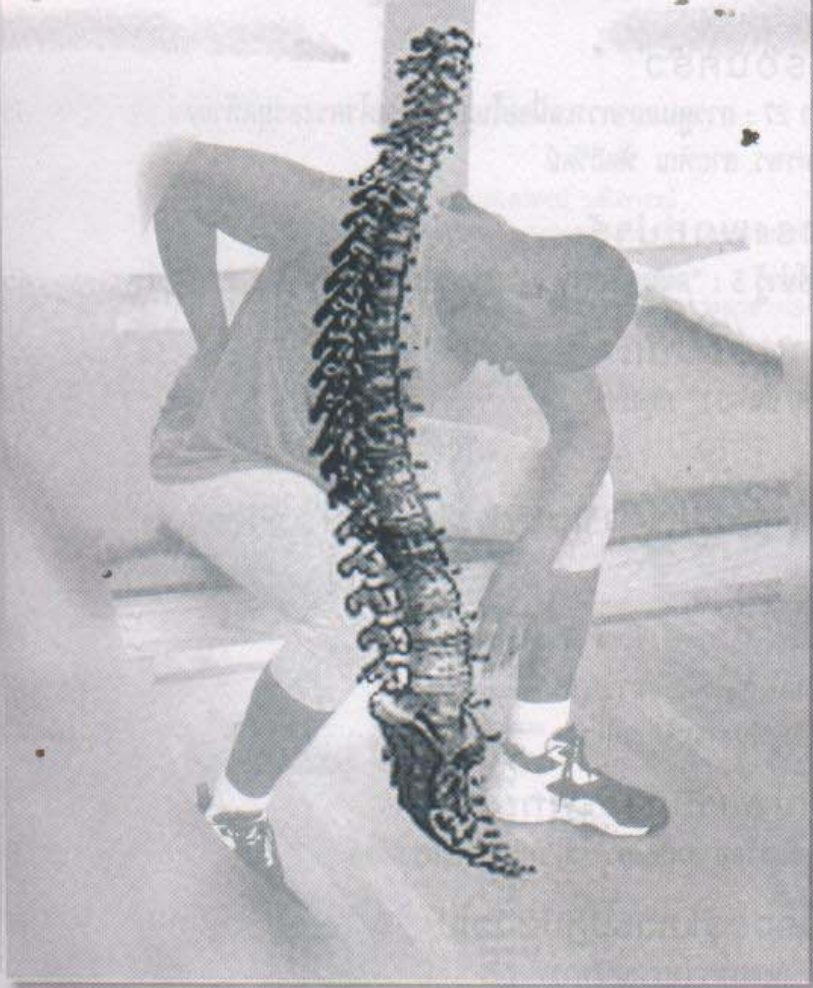
ทันสมัย ถูกต้อง กระจัดรัด ประยุกต์ใช้ง่าย

โรคโครงสร้าง

กระดูกสันหลังเสื่อมตบแคบ กับเส้นประสาท

- การเห็นหยากไย่ลอยไปมาในตา
- การให้สารน้ำเพื่อรักษาภาวะช็อก
- Phenytoin hypersensitivity syndrome
- โรคฮิต และ pitfall ของการรักษา





คลินิก

วารสาร

คลินิก ปีที่ 22 ฉบับที่ 9 กันยายน 2549

บทความวิชาการ

โรงเรียนแพทย์กับการพัฒนาระบบสุขภาพ/สุรเกียรติ์ อาชานานุกาพ 717

เวชปฏิบัติปริทัศน์

โรคโครงสร้างกระดูกสันหลังเสื่อมตีบแคบทับเส้นประสาทขา 719

กับการผ่าตัดขยายโพรงกระดูกทับเส้นประสาทขา ด้วยวิธี

ส่องกล้องจุลทรรศน์ microlumbar decompression/ธเนศ วัฒนวงษ์

การเห็นหยากไขล่อยไปมาในตาทำให้ตาบอดได้หรือไม่?/ศักดิ์ชัย วงศกิตติรักษ์, 722

ศุภชัย กิจศิริไพบูลย์

การให้สารน้ำเพื่อรักษาภาวะช็อก/กัมพล อำนวยพัฒน์พล, รพีพร โรจน์แสงเรือง, 725

ยูวเรศ สิทธิชาญบัญชา

แบบทดสอบ CME จำนวน 5 ข้อ รหัสกิจกรรม 3-23-000-9577/0608

การดูแลผู้ป่วยสมองเสื่อมในคลินิก : การตรวจทางห้องปฏิบัติการของภาวะ 730

สมองเสื่อม/ก้องเกียรติ ภูณทัณฑ์ทรากกร

Phenytoin hypersensitivity syndrome/ปราณี ลัดคนาจันทร์โชติ 737

นานาชาติ:

คุณสมบัติของคัลยแพทย์ที่ดี ปาฐกถา เปรม บุรี ครั้งที่ ๒, พ.ศ. ๒๕๔๘ (ตอนที่ 2) 741

สิระ บุณยะรัตเวช

เวชภัณฑ์น่ารู้

โรคหืดและ pitfall ของการรักษา (ตอนที่ 1)/สุณี เลิศสินอุดม 747

Guideline

แนวทางปฏิบัติเวชศาสตร์ฉุกเฉิน : ภัยพิบัติ (4)/สันต์ ทัดถิรัตน์ 754